

Innovationen in der Strahlentherapie von Sarkomen

Dirk Geismar¹, Christoph Pöttgen²

¹ Klinik für Partikeltherapie, Westdeutsches Protonentherapiezentrum, Universitätsklinikum Essen

² Klinik für Strahlentherapie, Universitätsklinikum Essen

Neben der Chirurgie repräsentiert die Strahlentherapie (RT) ein hoch effektives Behandlungsverfahren zur lokalen Therapie von Sarkomen mit kurativer Potenz. Nach dem Übergang von den mutilierenden Eingriffen der Vergangenheit zur funktionserhaltenden Chirurgie, vor allem bei den Extremitätensarkomen, aber auch bei inoperablen Sarkomen, hat die Strahlentherapie einen festen Platz im perioperativen Setting – neoadjuvant oder adjuvant – sowie alternativ zur Chirurgie als alleiniges lokaltherapeutisches Verfahren erhalten. Moderne Verfahren der Strahlentherapie, intensitätsmodulierte Bestrahlung (IMRT), bildgeführte Präzisionsstrahlentherapie (IGRT), Brachytherapie (auch intraoperativ, IORT) und Partikel-Therapie (z. B. Protonen) haben die Einsatzgebiete der Strahlentherapie erweitert.

Grundlage der modernen Strahlentherapie ist die konformale Radiotherapie, die als optimale Anpassung der therapeutischen Isodosen an das medizinisch definierte Zielvolumen definiert ist. Von einer State-of-the-Art Strahlentherapie wird erwartet, dass simultan zu größtmöglicher Anpassung der Dosis an die Tumoregion die bestmögliche Schonung gesunder Organe und Gewebe gewährleistet wird.

Dafür sind zum einen verschiedene Verfahren der Dosis-Applikation (dose delivery), zum anderen verschiedene Verfahren der bildgestützten Kontrolle (image guidance) für die tägliche Bestrahlung vonnöten, um bei zunehmender Konformalität der Dosisverteilung die erforderliche Präzision zu sichern (► Abb. 1).

Für die Dosis-Applikation stehen ultraharte Röntgenstrahlen (Photonen) zur Verfügung, wobei wegen der meist ausgedehnten und komplexen Zielvolumen intensitätsmodulierte Bestrahlungen bevorzugt werden. Mit der intensitätsmodulierten Bestrahlung (IMRT) gelingt im Vergleich mit den traditionellen

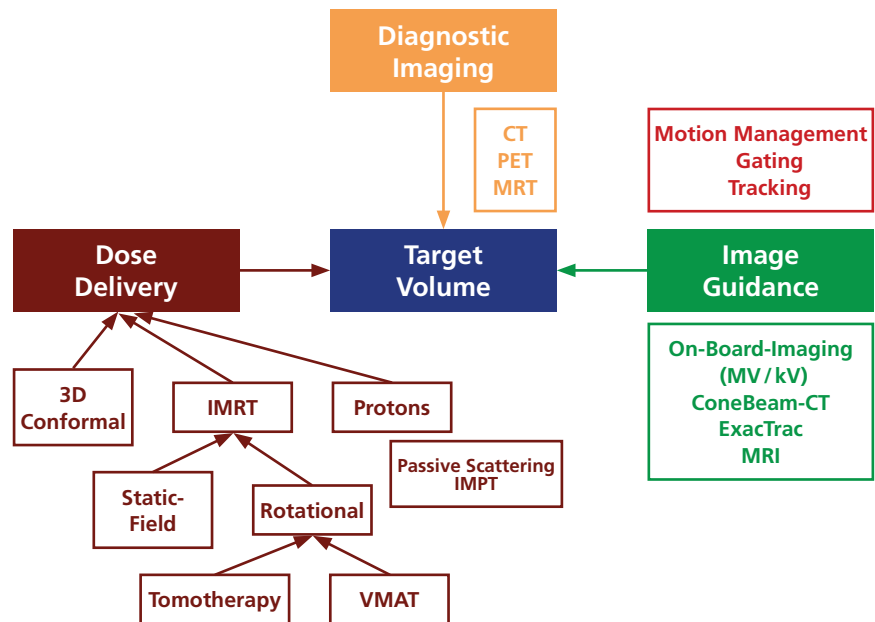


Abb. 1: Technologische Aspekte der modernen Strahlentherapie. Neben der Bildgebung zur Definition des Zielvolumens, stehen die verschiedenen Verfahren zur Dosis-Applikation (dose delivery, s. Text) sowie zur Verifikation und Überwachung (Bildführung, image guidance) zur Verfügung.

Bestrahlungstechniken eine optimierte Anpassung der therapeutischen Dosis-Verteilung an das Zielvolumen, so dass die Schonung nicht involvierter Gewebe verbessert wird. Dabei eröffnet insbesondere die Möglichkeit, aus verschiedenen Raumrichtungen auf das Tumorgebiet zu zielen, weitere Freiheitsgrade, um gesundes Gewebe zu schonen und auch an schwierigen Lokalisationen

dosisgesteigerte Bestrahlungen anzubieten (► Abb. 2, S. 30). Helikale Tomotherapie, die als Sonderform der IMRT anzusehen ist, bietet aufgrund der rotationalen Technik ein hohes Maß an koplanaren Freiheitsgraden zur Optimierung einer Dosisverteilung. Diese werden mittlerweile auch durch rotationale Techniken von Linearbeschleunigern (*volumetric modulated arc therapy*,

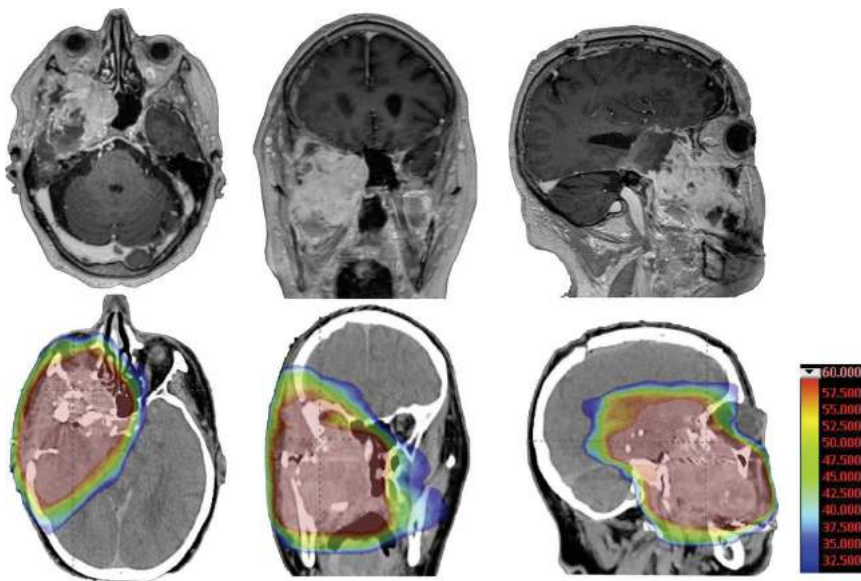


Abb. 2: Hoch-konformale Dosisverteilung mittels non-koplanarer Photonen-Strahlentherapie zur Behandlung eines inkomplett resezierten Weichteilsarkoms an der Schädelbasis (obere Reihe: postoperatives T1-KM-MRT, untere Reihe: Planungs-CT mit entsprechender Dosis-Verteilung).

VMAT) zur Verfügung gestellt, und erlauben hier häufig in Kombination mit non-koplanaren Einstrahlrichtungen noch „kompaktere“ Dosisverteilungen, die aufgrund der spezifischen geometrischen Randbedingungen heute auch unter dem Begriff „4pi“-Strahlentherapie zusammengefasst werden und mittlerweile in verschiedenen Körperregionen untersucht worden sind [1, 2]. Dabei zeigt sich reproduzierbar, dass trotz homogenerer Zielvolumenerfassung eine Verbesserung der Gewebeschonung in der Umgebung des Tumorgebietes erzielt werden kann.

Strahlentherapie-Indikationen: perioperativ – definitiv

Der Einsatz der Strahlentherapie im multimodalen Setting mit Chirurgie verfolgt im Wesentlichen das Ziel, die lokale Kontrolle zu erhöhen, was bei den high-grade Tumoren auch mit einer Verbesserung der Gesamt-Prognose assoziiert ist [3].

Die Indikationsstellung zur postoperativen Strahlentherapie berücksichtigt individuelle Risiko-Faktoren, zu denen neben Resektions-

Ausmaß Tumorgröße und Grading gehören. Nach traditionellen Empfehlungen wird das gesamte Operations-Gebiet mit großzügigen Sicherheitssäumen in das Zielvolumen der Strahlentherapie eingeschlossen, sodass zur Schonung gesunder Gewebe moderne konformale Techniken notwendig sind.

Für die neoadjuvante Strahlentherapie gilt, dass sich das Zielvolumen präoperativ regelhaft besser in der Bildgebung abgrenzen lässt und bei der fehlenden Notwendigkeit, chirurgisches Manipulationsgebiet („surgical bed“) in das Behandlungsvolumen einzuschließen, in der Mehrheit deutlich kleiner ist als nach einer Resektion, was die Schonung gesunder Gewebe erleichtert [4]. Außerdem führt die präoperative Bestrahlung zu einer vermehrten Fibrosierung der Tumorpseudokapsel, was zusammen mit einer abnehmenden Zellularität im Randbereich zu einer verbesserten Resektabilität und zu einer Verminderung der intraoperativen Streuung von Tumorzellen beiträgt [5].

Die Rate postoperativer Komplikationen kann allerdings durch präoperative Bestrahlung erhöht sein und sollte in der interdisziplinären Diskussion der multimodalen Therapie-Konzepte sorgfältig abgewogen werden [6].

Die Ausdehnung des Zielvolumens im Zusammenhang mit den Vorteilen einer hoch-konformalen Strahlentherapie unter den Bedingungen bildgeführter Navigation ist in der RTOG-0630-Studie prospektiv untersucht worden.

Primärer Endpunkt dieser Studie war, den Effekt einer verkleinerten Zielvolumen-Definition auf späte Nebenwirkungen (> Grad-2-Lymphödem, subkutane Fibrose, Gelenk-Versteifung) der Strahlentherapie (nach zwei Jahren) zu messen, in Relation zu den Ergebnissen der Phase-III-Studie NCIC [4, 7]. Patienten mit Extremitäten-Sarkom wurden geplant für eine präoperative Strahlentherapie (50 Gy in konventioneller Fraktionierung) gefolgt von Extremitäten-erhaltender Resektion. Tägliche Bildführung zur Navigation vor der Bestrahlung war eine Voraussetzung, ebenso wie prätherapeutische MRT-Bildgebung zur Zielvolumen-Definition obligat. Die Ausdehnung des klinischen Zielvolumens um den makroskopisch abgrenzbaren Tumor herum wurde auf longitudinal 2–3 cm reduziert, axiale Erweiterungen wurden auf 1–1,5 cm reduziert.

Daraufhin fanden sich im Vergleich der späten Radiotherapie-Toxizitäten zu den 37 % Patienten mit mindestens einer Grad-2-Toxizität aus dem CAN-NCIC-SR2-Protokoll nach zwei Jahren in RTOG-0630 nur 10,5 % Patienten mit einer messbaren späten Toxizität ($p < 0,001$) [7], was als klare Demonstration der Möglichkeiten zur Gewebeschonung durch eine moderne Strahlentherapie zu werten ist.

Am ESMO-Kongress 2018 berichtete S. Bonvalot vom Institut Curie in Frankreich erstmals über die Ergebnisse eines neuen Radiotherapie-Intensivierungs-Prinzips, das im Rahmen einer prospektiven Phase-II/III-Studie (NCT02379845) geprüft wurde [8]. Patienten mit einem lokal fortgeschrittenen, potentiell resektablen Sarkom von Extremität oder Körperstamm erhielten eine intratumorale Injektion von Hafnium-Oxid-Nanopartikeln, die während der Bestrahlung mittels IMRT bzw. 3D-konformaler Photonen-Bestrahlung zu einer deutlichen Zunahme der lokalen Elektronen-Dosis führen. In der Intent-to-Treat-Analyse wurden 176 Patienten ausgewertet, die entweder in den Studien-Arm mit intratumoraler NBTXR3-Injektion gefolgt von Radiotherapie bzw. Radiotherapie allein randomisiert worden waren. In beiden Studien-Armen erfolgte nach 50 Gy die Resektion. Dabei waren die histopathologisch kompletten Remissionsraten (pCR) nach der kombinierten Therapie 16,1 vs. 7,9 % ($p = 0,0448$) und die R0-Resektionsrate betrug 77,0 vs. 64,0 % ($p = 0,0424$) [8], was die Möglichkeiten der intensivierten präoperativen Radiotherapie unterstreicht.

Während bei den Extremitätensarkomen mit der Kombination aus Chirurgie und Strahlentherapie lokale Kontrollraten von 85–90 % bei den high-grade Tumoren und 90 bis 100 % bei den low-grade Sarkomen erzielt werden [9], ist die Situation bei den retroperitonealen Sarkomen weniger klar. Der Wert der adjuvanten Strahlentherapie wurde in dieser Region im Rahmen des EORTC-STRASS-Protokolls untersucht [10]; die Ergebnisse sind in absehbarer Zeit zu erwarten. In einer großen Case-Control-Analyse haben sich statistisch valide prognostische Vorteile für das kombinierte Vorgehen aus prä- oder postoperativer Strah-

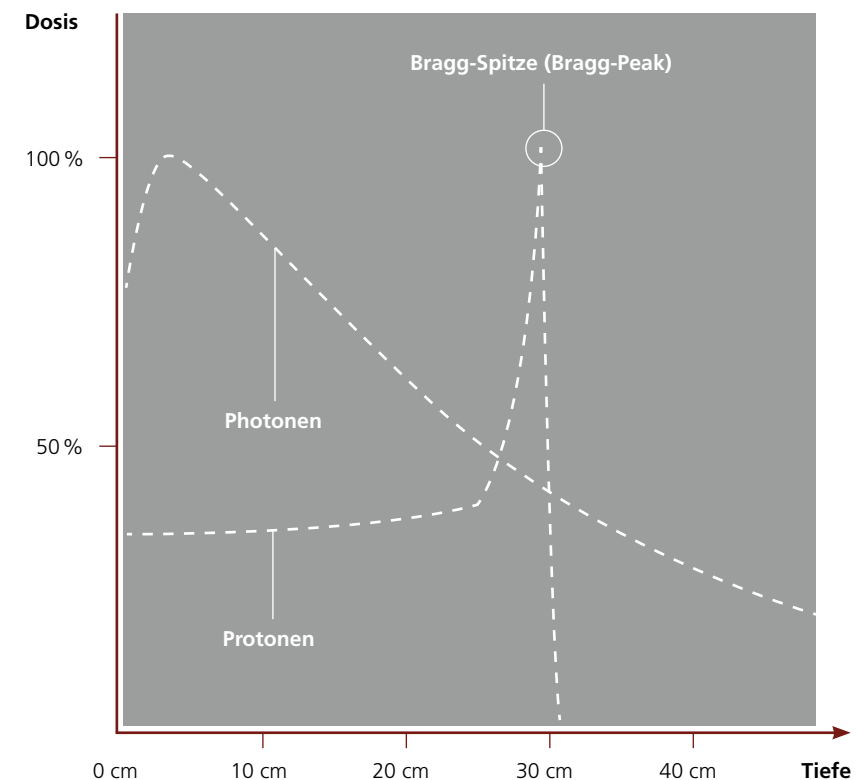


Abb. 3: Tiefendosisdiagramm für Photonen und Protonen mit Bragg-Peak.

lentherapie und Chirurgie bei den retroperitonealen Sarkomen ergeben [11], so dass sich zusammen mit dem STRASS-Protokoll für diese Indikation weitere Klarheit ergeben wird.

Nicht-resektable Sarkome

Diese Tumoren erhalten primär eine definitive Strahlentherapie, die mittels Chemotherapie sequentiell oder simultan intensiviert werden kann.

Das Ziel der Bestrahlungsplanung ist dabei, eine hohe Dosis (66–78 Gy) innerhalb der Normalgewebe-Toleranz zu erzielen. Valide Dosis-Effekt-Beziehungen sind in retrospektiven Analysen beobachtet worden [12, 13]. Andererseits gehen aber hohe Strahlendosen, insbesondere in Kombination mit einer Chemotherapie, mit einer erhöhten Rate an Nebenwirkungen einher. Insbesondere in dieser Situation werden zunehmend

alternative Strahlenarten (Partikeltherapie: Protonen-/Ionen-therapie) mit physikalisch günstigen Dosisverteilungen zum Einsatz gebracht.

Partikeltherapie

Partikelstrahlen, bestehend aus beschleunigten, geladenen Teilchen (Protonen oder größeren Ionen), haben eine gut definierte, energieabhängige Reichweite im Gewebe. Während der Partikelstrahl das Gewebe durchdringt, wird er zunehmend verlangsamt und gibt dann den wesentlichen Teil seiner Energie am Ende seiner Reichweite im sogenannten „Bragg Peak“ ab (► Abb. 3). Im Vergleich zur Photonenstrahlung wird die Dosis vor und hinter dem eigentlichen Zielvolumen deutlich verringert. Planvergleichsstudien konnten entsprechend zeigen, dass z. B. mit Protonen die integrale Normalgewebsbelastung um etwa 50 % im Vergleich zu Photonen gesenkt werden

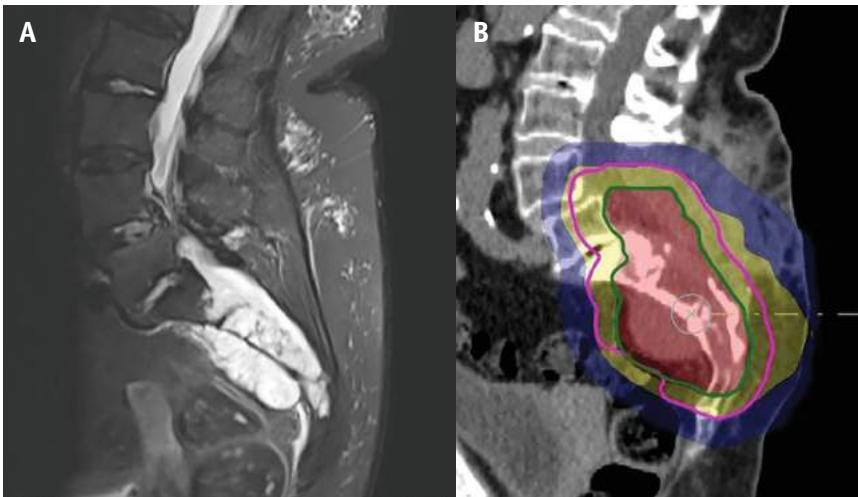

Abb. 4: Sakrales Chordom: (A) Ursprüngliche Tumorausdehnung (MRT, STIR-Sequenz, Sagittalebene); (B) Protonentherapieplan bis 74 Gy nach partieller Resektion als SIB (simultan integrierter Boost). Grüne Linie: Resttumoreregion, rosa Linie: ursprüngliche Tumorausdehnung mit Sicherheitsabstand, Planungszielvolumen (PTV) 1. Stufe bis 56 Gy, gelbe Fläche: 95 % Isodose; PTV 2. Stufe bis 74 Gy, rote Fläche: 73 % Isodose, blaue Fläche: 20 % Isodose).

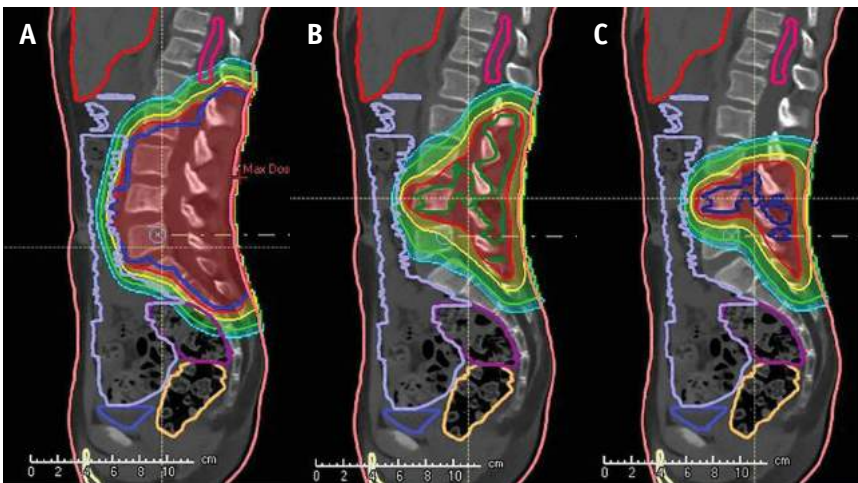

Abb. 5: Definitive Protonentherapie bei inoperablem Ewing-Sarkom LWK 4 bis 59,4 Gy mit dreistufiger Volumenverkleinerung: (A) ursprüngliche Tumorausdehnung (vor Chemotherapie) mit Sicherheitsabständen (blaue Linie) (0–45 Gy); (B) ursprüngliche Tumorausdehnung (vor Chemotherapie) mit verkleinerten Sicherheitsabständen (grüne Linie) (45–54 Gy); (C) Resttumor (blaue Linie) (54–59,4 Gy). Isodosen: Rote Linie: 95 % Isodose, gelbe Linie: 80 % Isodose, grüne Linie: 50 % Isodose, hellblaue Linie: 30 % Isodose; konturierte Risikoorgane Leber, Darm, Blase und Rückenmark.

kann, was vor allem auf der Reduktion des Niedrig-Dosis-Bereichs der Dosisverteilungen beruht.

Gleichzeitig bedingen diese günstigen physikalischen Eigenschaften aber eine Charakteristik, die die Dosis-Verteilung mit Partikeln stör anfällig für Änderungen in der Pa-

tientengeometrie macht. Dazu gehören Atembewegungen, Veränderungen der Oberfläche sowie wechselnde Füllungszustände von Darm und Blase, an deren Reproduzierbarkeit höchste Ansprüche zu stellen sind. In diesem Zusammenhang sind auch Osteosynthesematerialien zu nennen, die aufgrund der ho-

hen Dichte zu einer erheblichen Störung der Dosisverteilung von Partikelstrahlung führen können, sodass die Verwendbarkeit von Partikeln hier eingeschränkt sein kann.

Für die Hochpräzisions-Strahlentherapie kleiner Zielvolumen können Photonen vorteilhaft sein, weil damit sehr steile Gradienten erzeugt werden können, die diese Technik für besondere Situationen qualifiziert [14].

Protonenanlagen nehmen seit Anfang dieses Jahrtausends in steigender Anzahl den klinischen Betrieb auf. Heute sind weltweit über 80 Anlagen in Betrieb. In Europa gibt es zurzeit 24 Protonenanlagen, davon befinden sich sechs in Deutschland [15]. Seit 1954 wurden bisher über 180.000 Patienten mit Protonen bestrahlt [16]. Mit der zunehmenden Zahl behandelter Patienten, der verbesserten Verfügbarkeit, der sich laufend weiterentwickelnden Technik sowie der Integration von Bildführung nehmen Evidenz und Akzeptanz für die Protonentherapie zu.

Chordome/Chondrosarkome

Chordome und Chondrosarkome sind seltene Tumoren, deren Therapie aufgrund ihrer Lokalisation häufig eine Herausforderung ist. Die operative Entfernung ist die Therapie der Wahl. Aber aufgrund ungünstiger Lokalisation (z. B. Schädelbasis, Wirbelkörper, Steißbein) einhergehend mit der Nähe zu kritischen Strukturen (z. B. Sehnen, Hirnstamm und Rückenmark) ist eine vollständige operative Entfernung häufig nicht möglich oder nur mit gravierendem Funktionsverlust durchführbar. Daher wird häufig die Indikation zur postoperativen oder seltener zur definitiven Strahlentherapie gestellt (► Abb. 4). Da diese Tumoren sehr strahlenresistent sind, ist es notwendig, hohe Be-

strahlungsdosen für eine adäquate Lokalkontrolle zu applizieren. Ein verbessertes Behandlungsergebnis konnte für Bestrahlungsdosen von mehr als 70 Gy gezeigt werden. In einer Anzahl von klinischen Behandlungsserien konnte bislang gezeigt werden, dass diese hohen Strahlendosen mittels hochkonformaler Strahlentherapie (Photonen oder Protonen) verträglich appliziert werden können [17, 18]. Im Bereich der Schädelbasis konnten für Chordome eine lokale Kontrolle nach fünf und zehn Jahren von 70 % bzw. 54 % und für Chondrosarkome von über 90 % nach fünf Jahren erreicht werden. Für moderne, hochkonformale Photonentechniken konnten in kleinen Serien für kleine Tumoren gute Ergebnisse erzielt werden [19].

Auch für Chordome und Chondrosarkome im Bereich der Wirbelsäule

und des Sakrums wurden mit der Protonentherapie sehr gute lokale Kontrollraten zwischen 58 % und 88 % erreicht [20, 21]. Aufgrund der vorliegenden Daten ist heute bei entsprechender Verfügbarkeit die Protonentherapie eine präferierte Strahlenmodalität bei der Behandlung von Chordomen und Chondrosarkomen in den oben genannten Lokalisationen.

Ewing-Sarkome

Das Ewing-Sarkom ist ein seltener aggressiver Tumor der Knochen, in seltenen Fällen auch von den Weichteilen ausgehend, der meist bei Kindern und jungen Erwachsenen auftritt. Der heutige multimodale Therapieansatz besteht aus einer neoadjuvanten Chemotherapie, einer lokoregionären Therapie und einer Erhaltungchemotherapie. Als lokoregionäre Therapie steht die operative Resektion an erster Stelle. Eine

postoperative Strahlentherapie ist bei eingeschränkter operativer Radikalität, nach intraläsionaler bzw. marginaler Resektion und bei schlechtem Ansprechen auf die Chemotherapie erforderlich. Ebenso kann bei Inoperabilität bzw. hoher operativer Morbidität eine definitive Strahlentherapie diskutiert werden (► Abb. 5). Die Strahlentherapie kann mit Photonen oder Protonen appliziert werden, wobei durch die Reduktion des Niedrigdosis-Bereichs die Protonentherapie häufig günstige Dosisverteilungen zur Vermeidung von Wachstumsstörungen sowie zur Reduktion des Zweitumorrisikos zeigt. Rombi et al. berichteten über 30 mit Protonen behandelte Patienten mit Ewing-Sarkom, die mit einer medianen Dosis von 54 Gy bestrahlt wurden und eine Lokalkontrollrate nach drei Jahren von 86 % bei einer Gesamtüberlebensrate von 89 % erreichten [22]. Weber et al.



Frankfurter Symposium 2019

Gastrointestinale Tumoren

Jetzt online
anmelden!

3.-4. MAI 2019

Dorint Hotel Main Taunus,
Frankfurt/Sulzbach

frankfurter-symposium@mci-group.com
www.frankfurtersymposium.de



Hotspot zur individualisierten Therapie:
Standards, Trends, Kasuistiken und aktuelle Studien
Impulsvorträge, ContentCamps und interaktive
ContentCorner Standards, neueste Studien-
ergebnisse und Therapie-Trends

konnten bei 38 Patienten mit Ewing-Sarkom nach guter Verträglichkeit der Protonentherapie eine 5-Jahres-Lokalkontrollrate von 82 % und eine Gesamtüberlebensrate von 83 % zeigen [23]. In beiden Behandlungsreihen waren die Tumoren meist im Bereich des Beckens, der Wirbelsäule, der Kopf-Hals Region und der Schädelbasis lokalisiert.

Osteosarkome

Das Osteosarkom ist ein seltener, bösartiger Knochentumor, der gehäuft bei Kindern und jungen Erwachsenen (≤ 24 Jahre) oder bei älteren Personen (≥ 60 Jahre) auftritt. Die Kombination aus Operation und Chemotherapie ist heute der Behandlungsstandard. Auch hier kommt die Strahlentherapie zum Einsatz, wenn eine komplette Resektion nicht möglich oder der

Tumor inoperabel ist. Osteosarkome benötigen hohe Dosen von bis zu 68 Gy [24]. Die Erfahrungen der Strahlentherapie nehmen in diesen schwierigen Lokalisationen zu und weisen vielversprechende Ergebnisse auf. Die retrospektive Auswertung einer Behandlungsreihe aus dem Massachusetts General Hospital (Boston, USA) von 55 Patienten mit inoperablen Osteosarkomen, die mit Protonen bzw. mit Protonen und Photonen (*Mixed beam*) behandelt wurden, ergab eine 5-Jahres-Lokalkontrolle von 72 % bei einem Gesamtüberleben von 67 % [25]. Die vorliegenden Analysen zeigen damit eine gute Wirksamkeit der Strahlentherapie. Die Protonentherapie wurde meist bei Tumoren im Bereich der Schädelbasis, des Spinalkanals und des Beckens eingesetzt.

Weichteilsarkome

Aufgrund der Größe und der häufig direkten Lagebeziehung zu strahleneempfindlichen Organen (z. B. Nieren, Leber, Darm und Rückenmark) und einer schlechten Lokalkontrolle nach alleiniger Chirurgie, repräsentieren retroperitoneal gelegene Weichteilsarkome eine besondere Herausforderung für die Strahlentherapie (s. o.) [26]. Eine Planvergleichsstudie von 3D-konformaler Protonentherapie, 3D-konformaler Photonentherapie und IMRT bei retroperitoneal und intraabdominell gelegenen Weichteilsarkomen zeigt, dass IMRT und 3D-konformale Protonentherapie im Vergleich der traditionellen 3D-konformalen Photonentherapie überlegen sind, außerdem zeigt die Protonentherapie eine 60%ige Verringerung der eingestrahlten Integraldosis im Vergleich zu den Photonentechniken [27]. Von größter Bedeutung für die Verträglichkeit ist aber auch die Konformität des Hochdosisbereichs, die mit intensitätsmodulierten Photonentechniken bei retroperitonealen Tumoren ebenfalls sehr gut gelingt [28].

Sarkome der Extremitäten bieten häufig langstreckige Zielvolumen, die aufgrund der komplexen Zielvolumenkontur den Einsatz besonderer Methoden, wie z. B. helikale Tomotherapie, notwendig machen [29]. Damit lässt sich bei guter Zielvolumenerfassung ein niedriges Toxizitätsprofil gewährleisten.

Sarkome im Kindesalter

20 % aller soliden Tumoren bei Kindern sind Sarkome. Im Rahmen multidisziplinärer Therapiekonzepte spielt die Strahlentherapie eine wichtige Rolle. Aufgrund der Lokalisation, Nähe zu kritischen Organen, Tumorgöße und des häufig sehr jungen Alters der Patienten wird die lokale Strahlentherapie häufig kritisch gesehen und die Indikation überaus sorgfältig interdisziplinär abgewo-

Zusammenfassung

Sarkome sind eine heterogene Gruppe von Tumoren, die im gesamten Körper auftreten können und für deren Behandlung ein multidisziplinär abgestimmtes therapeutisches Vorgehen notwendig ist. Die moderne Strahlentherapie stellt mit innovativen Verfahren hochkonformale Dosisverteilungen zur Verfügung, die insbesondere auch bei inoperablen oder nicht ausreichend resezierbaren Tumoren ergänzende und alternative Behandlungs-Optionen zur Chirurgie darstellen können. Dies ist der Fall bei Sarkomen im Bereich der Körperachse wie der Schädelbasis, des Spinalkanals, des Retroperitoneums und des Beckens.

Patienten- und Tumorcharakteristika stellen Selektions-Kriterien dar, die für die Auswahl der verschiedenen Methoden herangezogen werden. Die Vorteile der Protonentherapie qualifizieren besonders für den Einsatz in der pädiatrischen Onkologie, um das in der Entwicklung befindliche Normalgewebe zu schonen, Wachstumsstörungen zu vermeiden und das Risiko für Zweitmalignome zu minimieren. Auch bei adulten Patienten sind Vorteile erkennbar, insgesamt gilt jedoch, dass weitere klinische Evaluationen der verschiedenen methodischen Optionen in der Strahlentherapie im Rahmen von klinischen Studien und Registern nötig sind, um die Rolle der verschiedenen Verfahren zukünftig besser einordnen zu können.

Schlüsselwörter:

Sarkom – moderne Strahlentherapie – Protonentherapie – pädiatrische Onkologie

gen. Da das noch in der Entwicklung befindliche Normalgewebe bei Kindern sehr strahlenempfindlich ist, besteht insbesondere bei jungen Kindern ein hohes Risiko, strahlentherapiebedingte Langzeitfolgen oder auch Zweitmalignome durch die Einwirkung ionisierender Strahlung zu entwickeln. Zusätzlich wird das Nebenwirkungsrisiko häufig noch durch die begleitende oder stattgehabte Chemotherapie erhöht. Daher bietet sich die Protonentherapie an, um Risiken zu mindern. Sie ist heute ein optionaler Bestandteil vieler multidisziplinärer Therapiekonzepte und wird gerade in jungem Alter oder bei Tumoren der Körperachse explizit empfohlen. Die klinischen Ergebnisse sind vielversprechend. So wurden beispielsweise in einem pädiatrischen Patientengut mit Rhabdomyosarkomen im Kopf-Hals-Bereich gute Behandlungsergebnisse mit Protonen dokumentiert [30]. Die Tumoren waren meist im Kopf-Hals-Bereich lokalisiert, wobei 20 % orbital gelegen waren. Bei einem medianen Follow-up von 55,5 Monaten wurde eine 5-Jahres-Lokalkontrollrate von 78,5 % bei einem Gesamtüberleben von 80,6 % erreicht. Die Inzidenz für Grad-3-Nebenwirkungen betrug 18,4 % für die orbitalen Tumoren und 3,6 % für die übrigen Lokalisationen.

Tumorkontrolle, akute und langfristige Nebenwirkungen sind zumindest vergleichbar mit Photonkohorten. Prospektive Datensammlungen im Rahmen klinischer Forschung sollen künftig ermöglichen, die langfristige Effektivität und Toxizität im Vergleich zur Photonentherapie beurteilen zu können [31]. Da die Überlebensraten bei Tumoren im Kindesalter auf bis zu 80 % gestiegen sind, sollte ebenso der Einfluss der Protonentherapie auf die langfristige Lebensqualität evaluiert werden.

Literatur:

- Chen TW, Sison J, Lee B, et al. A Dosimetric Comparison of Intensity-Modulated Proton Therapy, Volumetric Modulated Arc Therapy, and 4 π Non-Coplanar Intensity-Modulated Radiation Therapy for a Patient with Parameningeal Rhabdomyosarcoma. *Cureus* 2017; 9(9): e1673
- Murzin VL, Woods K, Moiseenko V, et al. 4 π plan optimization for cortical-sparing brain radiotherapy. *Radiation Oncol* 2018; 127(1): 128–135
- Yang JC, et al. Randomized prospective study of the benefit of adjuvant radiation therapy in the treatment of soft tissue sarcomas of the extremity. *J Clin Oncol* 1998; 16(1): 197–203
- O'Sullivan B, Davis AM, Turcotte R, et al. Preoperative versus postoperative radiotherapy in soft-tissue sarcoma of the limbs: a randomised trial. *Lancet* 2002; 359(9325): 2235–41
- Grabellus F, Podleska LE, Sheu SY, et al. Neoadjuvant treatment improves capsular integrity and the width of the fibrous capsule of high-grade soft-tissue sarcomas. *Eur J Surg Oncol* 2013; 39(1): 61–7
- Davis AM, O'Sullivan B, Bell RS, et al. Function and health status outcomes in a randomized trial comparing preoperative and postoperative radiotherapy in extremity soft tissue sarcoma. *JCO* 2002; 20(22): 4472–4477
- Wang D, Zhang Q, Eisenberg BL, et al. Significant Reduction of Late Toxicities in Patients With Extremity Sarcoma Treated With Image-Guided Radiation Therapy to a Reduced Target Volume: Results of Radiation Therapy Oncology Group RTOG-0630 Trial. *J Clin Oncol* 2015; 33(20): 2231–8
- Bonvalot S, Rutkowski PL, Thariat J, et al. A phase II/III trial of hafnium oxide nanoparticles activated by radiotherapy in the treatment of locally advanced soft tissue sarcoma of the extremity and trunk wall. *LBA66, ESMO 2018, abstract*
- McGee L, Indelicato DJ, Dagan R, et al. Long-term results following postoperative radiotherapy for soft tissue sarcomas of the extremity. *Int J Radiat Oncol Biol Phys* 2012; 84(4): 1003–9
- <https://clinicaltrials.gov/ct2/show/NCT01344018> (zuletzt geöffnet: 01.04.19)
- Nussbaum DP, Rushing CN, Lane WO, et al. Preoperative or postoperative radiotherapy versus surgery alone for retroperitoneal sarcoma: a case-control, propensity score-matched analysis of a nationwide clinical oncology database. *Lancet Oncol* 2016; 17(7): 966–975
- Kepka L, DeLaney TF, Suit HD, Goldberg SI. Results of radiation therapy for unresected soft-tissue sarcomas. *Int J Radiat Oncol Biol Phys* 2005; 63: 852–859
- DeLaney TF, Kepka L, Goldberg SI, et al. Radiation therapy for control of soft-tissue sarcomas resected with positive margins. *Int J Radiat Oncol Biol Phys* 2007; 67: 1460–9
- Stuschke M, Kaiser A, Abu-Jawad J. Re-irradiation of recurrent head and neck carcinomas: comparison of robust intensity modulated proton therapy treatment plans with helical tomotherapy. *Radiat Oncol* 2013; 8: 93
- Particle Therapy Co-Operative Group (PTCOG). Particle therapy facilities in clinical operation (last update: April 2019): <https://www.ptcog.ch/index.php/facilities-in-operation>
- <https://www.ptcog.ch/index.php/patient-statistics> (zuletzt geöffnet: 31.03.19)

Vollständige Literatur unter: medizin.mgo-fachverlage.de/onkologie

Korrespondenzadresse:

Dr. Dirk Geismar
Klinik für Partikeltherapie,
Westdeutsches Protonentherapie-
zentrum Essen (WPE)
Universitätsklinikum Essen,
Hufelandstr. 55
45147 Essen
dirk.geismar@uk-essen.de
wpe@uk-essen.de

Prof. Dr. Christoph Pöttgen
Klinik für Strahlentherapie,
Universitätsklinikum Essen,
Hufelandstr. 55
45147 Essen
christoph.poettgen@uk-essen.de
<https://strahlenklinik.uk-essen.de/>

Dr.
Dirk Geismar



Prof. Dr.
Christoph Pöttgen

